

ARTIGO ORIGINAL

TÍTULO: COMPRESSÃO MEDULAR MALIGNA: UMA EMERGÊNCIA EM ONCOLOGIA

TITLE: *Malignant spinal cord compression: a emergency in oncology*

AUTORA: ÂNGELA SOFIA LOPES SIMÕES

Resumo: A compressão medular maligna é uma emergência oncológica grave e frequente que requer um imediato reconhecimento e tratamento para alívio da dor e preservação das funções neurológicas. A falha no diagnóstico correcto conjuntamente com um limitado conhecimento do necessário referenciamento para tratamento imediato traduz-se numa paralisia completa e na maioria dos casos irreversível, já que 90% dos doentes ambulatorios podem permanecer ambulatorios se agirmos prontamente. Sem terapêutica, a compressão medular maligna é fonte de uma significativa morbidade e mortalidade, dor severa, paralisia, incontinência e um decréscimo da qualidade de vida.

Palavras chave: oncologia, emergência, compressão medular.

Abstract: Malignant spinal cord compression is a serious and frequent emergency in oncology which requires prompt diagnosis and treatment for pain relief and preservation of neurological function. Failure in the correct diagnosis in conjunction with a limited knowledge of appropriate referral for immediate treatment results in a complete paralysis and in most cases irreversible, since 90% of ambulatory patients may remain ambulatory if we act promptly. Without therapy, the malignant spinal cord compression is a significant source of morbidity and mortality, severe pain, paralysis, incontinence and a decreased quality of life.

Keywords: oncology, emergency, spinal cord compression.

Introdução

A compressão medular maligna é a segunda emergência oncológica mais frequente e requer um imediato reconhecimento e tratamento para alívio da dor e preservação das funções neurológicas.⁽¹⁾ Segundo Husband et al, citado pelo MSCC Sub-group é a maior causa de morbidade nos doentes com cancro.⁽²⁾ “...é uma das emergências oncológicas mais desafiantes.”⁽³⁾ p.121

Os efeitos da compressão medular são demonstrados por alterações sensoriais, motoras e autónomas mínimas até episódios de dor severa ou em casos mais graves paralisia completa que afecta definitivamente a qualidade de vida do doente.⁽²⁾ No diagnóstico e tratamento da compressão medular deve estar envolvida toda a equipa multidisciplinar porque enquanto para alguns doentes isto significa um novo diagnóstico de doença oncológica, para a maioria constitui uma lembrança da progressão do cancro e da sua elevada mortalidade.

A compressão medular maligna é por definição a compressão do espaço epidural por uma massa tumoral extradural, tanto ao nível da espinal medula como ao nível da cauda equina. Esta compressão maligna desenvolve-se quando existe pressão sobre a espinal medula por uma metástase epidural que geralmente procede do interior do corpo vertebral. Mais comumente o tumor é secundário e situa-se fora da dura mater da espinal medula.^(2,4,5)

Incidência e etiologia

Estima-se que 5-10% dos doentes com doença metastásica irão desenvolver compressão medular maligna durante o curso da sua doença. Os tumores sólidos que mais provavelmente irão metastizar para os ossos vertebrais são os carcinomas da mama, pulmão, próstata.^(2,6,7,8,9,10,11) Nesta situação incluímos também os tumores que mais metastizam para o osso, o mieloma múltiplo, linfomas e sarcomas.⁽¹²⁾ Também se encontra uma alta incidência de compressão medular maligna por metástases de tumor da tiróide e do rim.⁽³⁾ A compressão medular irá afectar 10-15% dos doentes que têm diagnóstico de metástases espinhais.^(2,9)

A compressão medular maligna pode envolver qualquer porção da coluna vertebral. A maioria das lesões ocorre ao nível da coluna torácica (50-70%), as restantes surgem na região cervical (10-30%) e na região lombar e sacrada (20-30%).^(2,3,5,7,9) Alguns tipos de tumores tendem a metastizar para determinadas áreas da coluna. Os carcinomas de mama e pulmão tendem a metastizar para as vértebras cervicais e torácicas, os tumores da próstata, cólon, e áreas pélvicas têm uma predilecção pela coluna lombar e região sacrada. Cerca de 85% dos casos de compressão medular maligna apresentaram múltiplas metástases vertebrais, visionadas pela RMN.⁽²⁾

Fisiopatologia

Existem três mecanismos distintos na génese de metástases que causam compressão medular: disseminação hematogénica, directa extensão do tumor e metastização directa de células tumorais. Estima-se que a disseminação hematogénica é responsável por 85% dos casos de compressão medular, devido à disseminação para o corpo vertebral através do plexo venoso paraespinal. Com a destruição do corpo vertebral, a metástase cresce para o espaço epidural que poderá conduzir a compressões mecânicas da medula. Extensão directa do tumor é encontrada em cerca de 10% dos casos e resulta da directa extensão através do foramen epidural de uma massa paraespinal. É mais frequente nos linfomas não-Hodgkin. Nos restantes 5% dos casos de compressão medular encontra-se metástases no espaço epidural que chegaram através do fluido cerebrospinal.^(2,9,14)

A metástase óssea é caracterizada pelo excesso ou anormalidade na densidade óssea. Tanto as actividades osteoclásticas como osteoblásticas aumentam, mas a actividade osteoblástica excede a osteoclástica e forma-se novo osso maligno que vai crescendo na cavidade medular.^(14,15) Actualmente desenvolvem-se e testam-se novos fármacos na prevenção da progressão de células tumorais para o osso através da inibição da actividade osteoclástica, como os bifosfonatos.^(16,17,18,19) Doentes com tumor da mama que tomam bifosfonatos conseguiram adiar a metastização óssea em 24-36 meses e espera-se que novas investigações

farmacológicas prolonguem ainda mais este período.^(20,21) Segundo as *guidelines* publicadas pela ASCO os bifosfonatos já provaram ser eficazes na prevenção da metastização óssea no mieloma múltiplo, e deverão ser administrados com monitorização da função renal.^(22,23) Em relação ao carcinoma da próstata, a eficácia da administração de bifosfonatos continua em investigação.⁽¹⁵⁾

Diagnóstico

A compressão medular pode surgir em qualquer altura durante o curso natural da doença oncológica. Os sintomas normalmente são progressivos e relacionados com a área onde se localiza a metástase vertebral ou a invasão tumoral.⁽²⁾ Em doentes com história de cancro que se apresentem com dor de costas severa um alto grau de suspeição é necessário para assegurar um diagnóstico rápido que poderá prevenir complicações neurológicas graves.^(2,3,10,24)

A dor é o primeiro sintoma em 96% dos doentes com compressão medular maligna. Queixas em relação a dor severa podem surgir semanas a meses antes de outros sintomas progressivos.^(2,6,9,11,24) É com frequência contínua, implacável, intensa e progressiva.⁽³⁾ A dor é geralmente localizada na região mediana da coluna vertebral e é frequentemente acompanhada de dor radicular ou dor referida. A dor local sobre a massa tumoral é normalmente constante e exacerba-se quando o doente se deita, devido ao aumento da pressão sobre a coluna vertebral do conteúdo abdominal. Este tipo de dor é geralmente provocado pelo crescimento das lesões blásticas ou líticas no corpo vertebral.

Esta dor é muitas vezes atribuída a outras causas como artrite, problemas musculares, doença degenerativa ou herniações de disco, implementando-se um tratamento desadequado.^(2,25) O diagnóstico diferencial destas situações é simples e bastaria que o profissional de saúde que observa o doente estivesse desperto para esta situação. Ao contrário da dor por hérnia de disco, o doente com compressão medular refere que a dor se exacerba em decúbito dorsal e melhora na posição de pé. A história típica de dor que piora durante a noite quando o doente se

deita para dormir é oposta à história da dor típica de doença vertebral degenerativa que é sempre mais exacerbada quando o doente se levanta pela manhã.⁽²⁾ Schaberg and Gainor, citados por Peh chamam a atenção para que 36% dos doentes com metástases vertebrais podem não referir dor.⁽¹⁴⁾

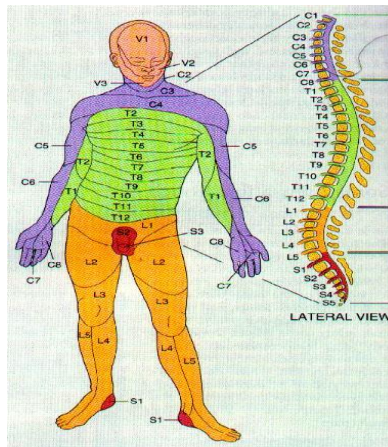


Fig. 1 - Distribuição por dermatômos.

É possível estabelecer o nível da compressão medular pela dor resultante de levantar a perna recta, flectir o pescoço ou pela precursão vertebral. O limite superior do nível sensorial encontra-se em um ou dois corpos vertebrais abaixo da localização da compressão medular.⁽⁴⁾ Se testarmos os reflexos tendinosos, estes normalmente encontram-se aumentados abaixo do nível da compressão, ausentes no local da compressão e normais acima do local da compressão.⁽²⁷⁾

A “falta de forças” que normalmente começa nas pernas é o segundo sintoma mais comum nos casos de compressão medular maligna. Com a progressão da compressão o doente apresenta cada vez mais dificuldade em andar podendo chegar à paralisia completa. O doente normalmente refere este sintoma como sensação de peso e entorpecimento dos membros inferiores.^(2,24) Pode apresentar anomalias sensoriais como parestesias que poderão progredir devagar ou de forma abrupta dependendo do crescimento da massa tumoral. Estas anormalidades a nível sensorial geralmente começam ao nível das extremidades e progridem

de forma ascendente até alcançar o nível da lesão. Nos casos de compressão da cauda equina as alterações sensoriais são geralmente ao nível da região perineal ^(2,24,25) com perda da sensibilidade ao nível dos dermatómos lombosagrados, com disfunções ao nível da uretra, vagina e recto.^(4,24) Disfunções autónomas são frequentes quando a situação não é diagnosticada numa fase inicial, incluindo casos de impotência, obstipação e retenção urinária. Nestes casos poderá ser necessária a colocação de um cateter vesical e a administração individual de uma combinação de laxantes orais e enemas. Quando o doente apresenta incontinência de esfíncteres estamos na presença de uma situação de mau prognóstico.⁽²⁾

Em lesões da coluna cervical, outro dado que pode ser útil para o esclarecimento de um rápido diagnóstico, é a presença do sinal de Lhermitte que aparece ao flectir o pescoço do doente. Ele refere uma sensação de corrente eléctrica pela coluna vertebral que pode bifurcar.⁽⁹⁾

A ressonância magnética nuclear é o melhor método complementar de diagnóstico. Não é invasivo e aporta dados completos sobre as estruturas vertebrais, permitindo visualização directa ao longo de toda a coluna espinal.^(2,5,11,24) Além disso detecta lesões metastásicas antes de haver alterações ao nível do metabolismo ósseo.⁽¹⁴⁾ A mielografia permite uma rápida visualização de todo o conteúdo intratecal, no entanto é um procedimento invasivo e doloroso.⁽³⁾

É aconselhada em doentes obesos, com escolioses severas, implantes magnéticos ou pacemakers. Também pode ser utilizado em doentes com claustrofobias severas.⁽²⁾ Os resultados obtidos por TAC para que sejam fidedignos, tem que haver uma suspeita clínica da zona do bloqueio para que o *scanner* seja realizado no local apropriado. Não se recomenda um exame completo da medula por TAC devido ao tempo necessário para a sua realização.⁽³⁾ O RX plano é um método não invasivo e acessível que permite detectar lesões líticas e blásticas do corpo vertebral, mas falível em lesões predominantemente osteoclásticas, após radioterapia e quando a área óssea circundante está difusamente invadida pelo tumor.^(2,3) Como complemento para o diagnóstico diferencial as radiografias podem identificar cerca de 85% das lesões vertebrais e pode, inclusive confirmar a presença de massas extradurais, no entanto, não é

sensível o suficiente para identificar compressão medular, já que o osso tem que estar destruído em cerca de 50% para ser detectado desta forma.^(2,11,14) “...a radiografia precoce é similar a uma osteoporose difusa.”⁽³⁾p.119

Tratamento

O doente que se apresente com dificuldade acentuada em deambular deverá permanecer no leito em repouso absoluto pelo risco de secção total da medula. Nestes casos poderá ser necessário a administração de heparina de baixo peso molecular e a colocação de meias elásticas, já que existe um risco acentuado de trombose venosa profunda.^(2,3) Quando se suspeita de uma lesão ao nível da coluna cervical o pescoço deve ser de imediato imobilizado com um colar cervical.^(2,28)

O tratamento da compressão medular maligna é geralmente paliativo mas poderá ser curativo em casos bastante específicos. Os objectivos do tratamento são: alívio da dor, manutenção ou melhoria do estado neurológico e estabilização da coluna vertebral.^(2,29) A escolha do tratamento baseia-se no tipo e localização do tumor, rapidez no surgimento de sintomas, o estado geral do doente e a esperança de vida de cada doente.^(2,25) O tratamento standard para a compressão medular maligna é administração de corticosteroídes e radioterapia.^(30,31)

Os corticosteroídes são usados como coadjuvantes efectivos da radioterapia para redução de edema peritumoral e inflamação. Depois da correcta avaliação dos sinais e sintomas, muitas vezes, a administração de esteróides inicia-se antes dos testes diagnósticos estarem concluídos,^(2,3,17) com uma dose de 10mg de dexametasona. Este fármaco deve manter-se durante a radioterapia (4 a 6 mg cada 6 horas) e depois iniciar um desmame progressivo.⁽⁴⁾ Estudos recentes sobre administração de altas doses de dexametasona relatam que uma maior percentagem de doentes mantêm-se ambulatorios por um maior período de tempo,^(32,33) A dose recomendada é um bolus de 96mg de dexametasona I.V. seguida de uma dose igual administrada por via oral durante 3 dias e depois diminuída progressivamente durante 10

dias,^(9,25,32,33) Apesar de a dose menor citada, ser melhor tolerada pelo doente, poderá não conseguir manter a capacidade de deambular.⁽²¹⁾

Certos radiofármacos como o estrôncio-89 são geralmente utilizados para tratamento da dor por metástases ósseas com sucesso.^(14,21,25) O estudo realizado por Brundage et al, revela que os doentes que receberam esta terapêutica necessitavam de menores doses de analgésicos, apareciam menos casos de novos locais de dor intensa e havia menos necessidade de novo tratamento de radioterapia no mesmo local devido à dor.⁽³⁴⁾

A radioterapia constitui o tratamento actual de eleição para tratamento da compressão medular maligna e a sua aplicação deve começar imediatamente após o diagnóstico definitivo. Normalmente a radiação é aplicada nas regiões sintomáticas com uma margem de um ou dois corpos vertebrais abaixo e acima da compressão. É importante que esta terapêutica seja aplicada às regiões detectadas na RMN já que é frequente que o doente apresente mais do que uma área afectada apesar de se manter assintomático nesses locais.^(2,35) Está indicada radioterapia a todos os doentes que tenham uma esperança de vida inferior ou igual a 3 meses; que apresentem mais do que uma área com lesões malignas; doentes com paraplegia que evolui nas ultimas 12 a 24 horas; condições mórbidas que impeçam uma cirurgia e doentes com tumores radiosensíveis como linfoma, mieloma múltiplo, carcinoma do pulmão, neuroblastomas e sarcoma de Ewing.^(2,25,36) O estudo realizado por Maranzano et al conclui que após o tratamento com radioterapia 80% dos doentes sentiram alívio da dor e 48,6% dos doentes com disfunção motora ligeira melhoraram significativamente. Concluem também que o diagnóstico precoce é fundamental e que o nível de radiosensibilidade só é importante nos casos de doentes paréticos.⁽³⁷⁾ A dose standard de radiação é 30Gy em fracções diárias de 3Gy, no entanto, decorrem actualmente estudos para aplicação de doses superiores de radiação com aumentos progressivos diários que permitirão um melhor controlo da metástase e melhoria geral na condição neurológica do doente.^(36,38) A administração de doses elevadas de radiação deverá ser sensata devido ao risco de mielopatia por radiação.⁽³⁶⁾

A quimioterapia e os tratamentos hormonais raramente desempenham um papel terapêutico nestas situações, mas se a neoplasia for sensível a este tipo de tratamento deve ser administrado simultaneamente ou após radioterapia ou cirurgia.^(4,9,25)

A cirurgia descompressiva está indicada em doentes com compressão medular maligna sem história passada de doença oncológica; quando a área afectada já foi previamente submetida a radioterapia sem sucesso; deteriorização neurológica durante o processo de radioterapia e em doentes com coluna vertebral instável.^(2,3,5,7,21,39) Normalmente a cirurgia está contra-indicada quando existem varias zonas de compressão,⁽⁶⁾ ou quando o tumor em causa responde à radioterapia.⁽²¹⁾ Patchell, Payne et al concluíram que, os doentes estudados, mantinham a capacidade de deambular por mais tempo associado a uma redução drástica da severidade da dor quando tratados com cirurgia descompressiva associada a radioterapia pós-operatória do que os que eram submetidos apenas a tratamentos de radioterapia.⁽³⁰⁾ Este estudo não é esclarecedor, apesar de pioneiro, porque só admitiu doentes com uma sobrevida superior a 3 meses e quando apenas uma área da coluna vertebral era comprimida por um tumor sólido. Novas técnicas cirúrgicas têm sido experimentadas e estudadas como a vertebroplastia que consiste na injeção percutânea de um “cimento” ósseo directamente na vértebra colapsada através de condução radiológica. Esta técnica tem como objectivo o alívio imediato da dor, que se consegue em 70% dos doentes, e estabilização da coluna. A cimentoplastia é uma variação desta técnica, em que a injeção é feita sobre uma metástase osteolítica para palição da dor.^(5,7,14,40) A endoscopia transtorácica, desenvolvida para tratamento de hérnias discais torácicas está a ser aplicada nos casos de metástases torácicas, com sucesso. Estas técnicas pouco invasivas e bem toleradas pelo doente,^(7,40) vêm colocar cada vez mais de lado a laminectomia do passado. Wang et al, citado por Patchell et al referem que 75% dos doentes não-ambulatórios estudados recuperaram a capacidade de andar após um único tratamento cirúrgico com uma aproximação transpedicular poslateral.⁽³⁶⁾ Klimo et al concluem, após o seu estudo, que os neurocirurgiões deveriam ser implicados no processo de decisão terapêutica

paliativa, apesar de a selecção de doentes para cirurgia se basear sempre na mortalidade e morbidade associadas.⁽²⁹⁾ Nos doentes com metástases raquideanas ou tumores malignos primários irresecáveis, manter uma qualidade de vida satisfatória supõe um desafio formidável para toda a equipa de saúde.⁽²⁸⁾

Prognóstico

O factor de prognóstico mais importante é a manutenção da capacidade de deambular na altura do tratamento.^(1,2,3,5) Cerca de 60-70% dos doentes que mantêm a capacidade de deambular na altura do diagnóstico continuam ambulatorios, percentagem que diminui drasticamente quando o doente se apresenta paralisado.^(2,25) Markan, citado por MSCC Sub-group, refere que após o aparecimento de alterações neurológicas menos de 10% dos doentes recuperarão a função neurológica.⁽²⁾ Shaw e Marks referem que os doentes paraplégicos detêm o pior prognóstico em termos de tratamento, com uma percentagem mínima de 0%-16% de doentes que recuperam alguma mobilidade após administração de corticosteroides e radioterapia.⁽⁵⁾ Também é importante considerar a duração temporal dos deficits motores desde o início da compressão medular e o início do tratamento. Segundo Abrahm 86% dos doentes com alterações motoras à mais de 14 dias antes do inicio do tratamento continuaram ambulatorios. Apenas recuperaram alguma mobilidade, 55% dos doentes com alterações motoras entre 8 a 14 dias, percentagem que desce para 35% quando os doentes apresentam estas alterações entre 1 e 7 dias.⁽²⁵⁾ Apesar destes dados parecerem contraditórios, reconhece-se que o prognóstico é favorável aos doentes em que as alterações motoras surgiram de forma progressiva e não de forma abrupta.⁽²⁵⁾

Se a compressão surgir rapidamente (1-2 dias) a causa mais provável é o enfarte do cordão medular por trombose arterial medular secundária à compressão. Esta situação não responde ao tratamento.⁽⁴¹⁾

Conclusão

A falha no diagnóstico correcto conjuntamente com um limitado conhecimento do necessário referenciamento para tratamento imediato traduz-se numa paralisia completa e na maioria dos casos irreversível,⁽²⁾ já que 90% dos doentes ambulatorios podem permanecer ambulatorios se agirmos prontamente.⁽²¹⁾ Sem terapêutica, a compressão medular maligna é fonte de uma significativa morbidade e mortalidade, dor severa, paralisia, incontinência e um decréscimo da qualidade de vida.⁽³⁶⁾ Com compressão medular na região cervical ou torácica alta os doentes correm um risco aumentado de tetraplegia e paragem respiratória.⁽³⁾ A compressão medular é uma situação grave que requer tratamento imediato para evitar alterações neurológicas irreversíveis. Para isso é fundamental a interacção e comunicação entre o médico assistente do doente oncológico e o médico especialista que o acompanha durante o tratamento da doença base. Os profissionais de saúde necessitam formação em cuidados paliativos de suporte. Num estudo realizado por Bruera et al conclui-se que o conhecimento dos médicos de família acerca de urgências oncológicas e tratamentos disponíveis, como por exemplo radioterapia paliativa, é limitado.⁽⁴²⁾ Também a formação em cuidados paliativos, na formação dos radioterapeutas, devia ser significativamente maior, já que em 40% de todos os doentes referidos para radioterapia, a intenção é puramente paliativa.⁽⁴³⁾

Quando o tratamento não resulta ou quando a detecção da situação foi demasiado tardia o doente depara-se com a falta de mobilidade e de controlo sobre as suas excreções, a dependência e a impotência. Ajustar-se a estas perdas não é fácil e o doente pode sentir que não tem mais motivos para viver. Em doentes com pequena esperança de vida a reabilitação é desenhada em termos completamente novos. O doente pode não conseguir ou não querer passar 3 a 4 horas diárias num ginásio. A reabilitação em cuidados paliativos enfatiza os objectivos a curto prazo e a possibilidade de o doente conseguir passar o maior tempo possível em casa.⁽⁸⁾ Em certos momentos a sensação de perda pode ser insuportável. É importante o envolvimento de toda a equipa multidisciplinar, doente e família no estabelecimento de

objetivos realistas. Nestes casos descobrir as necessidades psicossociais dos doentes precede normalmente a necessidade de adaptação às mudanças físicas.

Bibliografia

1 – FIGUIERAS,M.C. Compresion medular. In: González Baron,M., Ordóñez, A. et al. Tratado de Medicina Paliativa y Tratamiento de Soporte en el Enfermo com Cancer. Madrid. Editoral Panamericana.1996;745-752

2 – MSCC Sub-group. Malignan Spinal Cord Compression. Beatson. Beatson Oncology Center. 2003

3 – GARCIA, L.M., FARRÉ, M., MONTERO, A. Dolor lumbar de origen neoplásico. Diagnóstico y tratamiento conservador. Rev. Soc. Esp. Dolor. 2001; 8 supl. II:118-123

4 – ORTIZ, C. Urgências Oncológicas. Disponível em:

<http://med.javeriana.edu.co/publi/vniversitas/serial/v43n1/0027%20Urgencias.PDF>, consultado a 20/03/2006

5 – SHAW,P. MARKS,A. Malignant epidural spinal cord compression. Londres. European Journal of Palliative Care. 2003; 10(4): 141-144

6 – SÁNCHEZ, J. Medidas de bienestar del paciente con urgencias oncológicas. In: Sánchez,J. et al. Guia para el Manejo de Urgencias en enfermeria. Bogotá. Federación Panamericana de Asociaciones de Faculdades Y Escuelas de Medicina. 2004; 1459-1464

7 – KLIMO, P., MEIC,H.S. Surgical Management of Spinal Matastases. The Oncologist. 2004;9:188-196

8 – EVA,G. LORD,S. Rehabilitation in spinal cord compression. Londres. European Journal of Palliative Care. 2003;10(4):148-150

9 – JOSEFH,M.,RENÉ,T. Spinal cord compression requires early detection. Londres. European Journal of Palliative Care. 2005;12(4):141-143

- 10 – TALCOTT,J.A., LU,C.,GONZALEZ,R.G. et al. Suspected Spinal Cord Compression in Cancer Patients: a multidisciplinary risk assessment.** Nova Iorque. The Journal of Supportive Oncology. 2005;4:305-312
- 11 – BRUERA,E. PEREIRA,J. Emergencies in Palliative Care.** In: Bruera,E., Pereira, J. et al. Alberta Hospice Palliative Care Resource Manual. Alberta. Alberta Cancer Board.2001;65-66
- 12 – s.a. Malignant tumors-causes.** Disponível em http://www.back.com/stripcontent.php?parent_file=/causes-tumors-malignant.html, consultada a 23/03/2006
- 13 – s.a. Porcentage de aparición de compresión medular según los distintos tumores.** Disponível em www.enfermeriaconexion.com, consultado a 15/03/2006
- 14 – PEH, W.C.G. et al. Bone metastases. 2005.** Disponível em <http://www.emedicine.com/RADIO/topic88.htm>, consultado a 16/03/2006
- 15 – DEGROOT, H. Metastatic Prostate Cancer.** Disponível em <http://bonetumor.org/tumors/pages/page66.html>, consultado a 16/03/2006
- 16 – MIGLIORATI,C.A.,CASIGLIA,J.,EPSTEIN,J. Managing the care of patients with bisphosphonate-associated osteonecrosis.**JADA. American Dental Association. 2005;136:1658-1668
- 17 – RIPAMONTI,C.,BRUERA,E. Pain and Symptom Management in Palliative Care.** Cancer Control Journal.1996;3.Disponível em <https://www.moffitt.usf.edu/pubs/ccj/v3n3/guest.html>, consultado a 16/03/2006
- 18 – RIPAMONTI,C. TICOZZI,C. FULFARO,F. et al. The role of bisphosphonates in the treatment of painful metastatic bone disease: a review of phase III trials.** Pain. 1998;78:157-169
- 19 – BRUERA,E. MACDONALD,N.,HAGEN,N. et al. A randomized, controlled trial of intravenous clodronate in patients with metastatic bone disease and pain.** Journal of Pain and Symptom Management. 1997;13:319-326

- 20 – DEGROOT,H. Breast Cancer Metastasis to Bone.** Disponível em <http://bonetumor.org/tumors/pages/page61.html>, consultado a 16/03/2006
- 21 – ABRAHM,J.L. Management of Pain and Spinal Cord Compression in Patients with Advanced Cancer.** Annals of Internal Medicine. American Society of Internal Medicine.1999;131:37-46
- 22 – AMERICAN SOCIETY OF CLINICAL ONCOLOGY. Patients guide: Biphosphonates for multiple myeloma.** Alexandria. ASCO. 2003:1-12
- 23 – STEVENS,A. IMRIE,K., MEYER,R. et al. The role of biphosphonates in the management of skeletal complications for patients with multiple myeloma.** Ontário. A cancer care ontario program.2004:1-25
- 24 – PLAZAOLA,A. Compresión Medular.** In: Plazaola,A.,Garcia,A.,Sanchez,A. et al.Manual para el tratamiento de las urgencias oncologicas. 2002:7-13
- 25 – ABRAHM,J.L. Assessment and Treatment of Patients with Malidnant Spinal Cord Compression.** Nova Iorque. The Journal of Supportive Oncology.2004;5:377-401
- 26 – POLLACK,E.I. Diagrams of Neurons, Synapses, Neuroanatomy and Endocrinology.** Disponível em www.mywebpages.concastnet/PSY255_pix.htm , consultado a 29/03/2006
- 27 – s.a. Spinal Cord Compression.** Disponível em http://www.surgicultutor.org.uk/system/locomotor/cord_compression.htm, consultado a 16/03/2006
- 28 – VILLAS,C. Dolor de espalda de origem tumoral. Critérios generales de tratamiento.** Rev. Soc.Esp.Dolor. 2001;8 Supl.II:124-130
- 29 - KLIMO,P.CLINTON,J.THOMPSON,J. et al.A meta-analysis of surgery versus conventional radiotherapy for the treatment of metastasic spinal epidural disease.** Neuro-Oncology.2005;7:64-76

- 30 – PAYNE,R. PATCHELL,R.A. YOUNG,B. et al. Direct Decompressive Surgical Resection in the Treatment of Spinal Cord Compression caused by Metastatic Cancer: a randomised trial. Lancet. 2005;366:643-648**
- 31 – TWYLCROSS, R.G. Management of pain in skeletal metastases. Clin. Orthop.Relat. Res. 1995;312:187-96**
- 32 – SORENSEN,S. HANSEN,H.H.,MOURIDSEN,H. Effect of high-dose dexamethasone in carcinomatous metastatic spinal cord compression treated with radiotherapy: a randomised trial. Londres. European Journal Cancer.1994 ;30A :22-27**
- 33 – LOBLAW,D.A.LAPERRIERE,N.J. Emergency treatment of malignant extradural spinal cord compression: an evidenced-based guideline. Journal of Clinical Oncology. 1998;16:1613-1624**
- 34 – BRUNDAGE,M.D. CROOK,J.M.LUKKA,H. Use of Strontium 89 in patients with endocrine-refractory carcinoma of the prostate metastatic to bone. Ontario. A cancer care ontario program.1997:1-13**
- 35 – JANJAN,N.KRISHNAN,S. Vertebral metastases and spinal cord compression. MASCC/ISOO 16th International symposium –supportive care in cancer**
- 36 – PATCHELL,R.A. REGINE,W.F.KWOK,Y. Radiation therapy alone for spinal cord compression: time to improve upon a relatively ineffective status quo. Journal of Clinical Oncology. 2005;23:3308-3310**
- 37 – BRUERA,E.BARNES,E.A.PALMER,J.L. Prevalence of Symptom Control and Palliative Care. Abstracts presented at the Annual Meeting of the American Society for Therapeutic Radiology and Oncology. International Journal of Radiation Oncology. 2002;54:211-214**
- 38 – MARANZANO,E. BELLAVITA,R. ROSSI,R. Radiotherapy alone or Surgery in Spinal Cord Compression? The Choice depends on Accurate Patients Selection. Journal of Clinical Oncology. 2005;23:8270-8276**

39 – s.a. Spinal Cord Compression. Disponível em

<http://www.merck.com/mrshared/mmanual/section14/chapter182/182b.jsp>, consultado a

16/03/2006

40 - HALPIN,R.J.BENDOK,B.R.LIU,J.C. Minimally Invasive Treatments for Spinal Metastases: Vertebroplasty, Kiphoplasty and Radiofrequency ablation. The Journal of Supportive Oncology.2004;2:339-355

41 – TWYXCROSS,R. Cuidados Paliativos. Lisboa. Climepsi Editores.2003

42 – BRUERA,E. BARNES,E.A. HANSON,J. et al. Communication between primary care phisicians and radiation oncologists regarding patients with cancer treated with palliative radiotherapy. Journal of Clinical Oncology. 2000;18:2902-2907

43 – MARANZANO,E.LATINE,P.CHECCAGLINI,F. et al. Radiation therapy in metastatic spinal cord compression: a prospective analysis of 105 cansecutive patients. Cancer. 1991;67:1311-1317