

Ecocardiografia na hipertensão pulmonar: avaliação das câmaras cardíacas direitas e artéria pulmonar

Echocardiographic in pulmonary hypertension: evaluation of the right heart chambers and pulmonary artery

Catarina Serra¹, Carlos Alcaface^{1,2} , Patrícia Coelho¹ , Francisco Rodrigues⁴ 

¹Instituto Politécnico de Castelo Branco, Escola Superior de Saúde Dr. Lopes Dias, Castelo Branco, Portugal.

²Unidade Local de Saúde da Guarda, Guarda, Portugal.

³Sport, Health & Exercise Unit (SHERU) | Qualidade de Vida no Mundo Rural (QRura) Instituto Politécnico de Castelo Branco, Portugal.

⁴Sport, Health & Exercise Unit (SHERU), Instituto Politécnico de Castelo Branco, Portugal.

*Autor correspondente/Corresponding author: catarina_serra@live.com.pt

Recebido/Received: 27-05-2021; Revisto/Revised: 17-08-2022; Aceite/Accepted: 13-09-2022

Resumo

Introdução: A Hipertensão Pulmonar é definida por uma elevação na pressão média da artéria pulmonar acima de 25mmHg em repouso e um aumento de 30mmHg com o esforço. Em fases mais avançadas da patologia podem ocorrer alterações estruturais nas câmaras cardíacas, devido às alterações hemodinâmicas. **Objetivos:** Verificar se os doentes com HP apresentam alterações hemodinâmicas e estruturais direitas. **Material e Métodos:** O estudo foi realizado com recurso a uma base de dados do serviço de cardiologia de uma Unidade local de saúde da região centro de Portugal continental. Estudaram-se pacientes com HP e pacientes sem HP. Foram incluídos doentes com Hipertensão Pulmonar e excluídos pacientes com Hipertensão Pulmonar que apresentavam hipertensão arterial descontrolada, diabetes *mellitus* e/ou alterações congénitas cardíacas. **Resultados:** A amostra foi constituída por 113 indivíduos, dos quais 35 indivíduos apresentavam HP (31,0%) e 68 indivíduos não apresentavam HP (69,0%). Observou-se que no grupo com HP existia um aumento crescente das câmaras cardíacas e AP. Observou-se também que quanto maior a PSAP maior valor é obtido nas câmaras cardíacas e AP. Verificou-se ainda uma diminuição do valor de TAPSE em função do aumento da PSAP, comparativamente com valores mais baixos de PSAP. A VJRT não aumentou muito em função do aumento da PSAP, verificando-se maior acentuação no parâmetro 2,9-3,4m/s nesta correlação. **Conclusões:** O estudo verificou que existem alterações estruturais e hemodinâmicas nas câmaras cardíacas direitas e AP na presença de HP.

Palavras-chave: hipertensão pulmonar, artéria pulmonar, câmaras cardíacas, ventrículo direito.

Abstract

Introduction: Pulmonary Hypertension (PH) is defined as an increase in mean pulmonary artery (PA) pressure above 25mmHg at rest and an increase of 30mmHg with exertion. In more advanced pathological stages, structural changes may occur in the cardiac chambers due to hemodynamic changes. **Objectives:** To verify if PH patients present with right-side hemodynamic and structural changes. **Material and Methods:** The study was carried out using a database of the cardiology service of a local health unit in the central region of mainland Portugal. Patients studied were those with PH and those without PH. Although patients with PH were included, those presenting with uncontrolled arterial hypertension, diabetes mellitus and/or congenital cardiac alterations were excluded. **Results:** The sample consisted of 113 individuals, of which 35 had PH (31.0%) and 68 did not have PH (69.0%). It was observed that in the group with PH there was a growing increase in the cardiac chambers and PA. It was also observed that the higher the Pulmonary Artery Systolic Pressure (PASP), the higher the value obtained in the cardiac chambers and PA. There was also a decrease in the tricuspid annular plane systolic excursion (TAPSE) value as a function of the increase in PASP, compared to lower values. The tricuspid regurgitation velocity (TRV) did not increase much in regards to the increase in PASP, with a greater accentuation of the 2.9-3.4m/s parameter in this correlation. **Conclusion:** Our study verified that structural and hemodynamic changes in the right heart chambers and PA occur in the presence of PH.

Keywords: pulmonary hypertension, pulmonary artery, heart chambers, right ventricle.

1. INTRODUÇÃO

A Hipertensão Pulmonar (HP) é definida por uma elevação na pressão média da artéria pulmonar acima de 25mmHg em repouso e um aumento de 30mmHg com o esforço (Ecocardiografia Transtorácica. 194 p. Lidel. Lisboa; 2009.). Em fases mais avançadas da patologia podem ocorrer alterações estruturais nas câmaras cardíacas, devido às alterações hemodinâmicas. (Foshat M et al., 2017; Omura J et al., 2019)

A HP pode ocorrer por diversas causas sendo mais frequente ocorrer associada a patologias cardíacas que envolvam as câmaras cardíacas esquerdas ou devido a patologias respiratórias (como é o caso da doença pulmonar obstrutiva crónica) (Foshat M et al., 2017; Omura J et al., 2019). O diagnóstico desta patologia é realizado com base nos sinais clínicos com o complemento dos exames complementares de diagnóstico e terapêutica (cateterismo cardíaco direito, ecocardiograma transtorácico (ETT), eletrocardiografia, análises clínicas, provas de função respiratória e um teste de ventilação/perfusão em caso de HP por tromboembolismo) (Stevens GR et al., 2008; Ecocardiografia Transtorácica. 194 p. Lidel. Lisboa; 2009.).

O cateterismo cardíaco direito é considerado um método *gold standart* para o diagnóstico de HP, no entanto o ETT é considerado um método fidedigno, não invasivo e relativamente rápido de diagnóstico desta patologia (Stevens GR et al., 2008). Algumas das alterações documentadas no ETT incluem aumento das câmaras ventriculares, disfunção sistólica direita, achatamento do septo interventricular, aumento da câmara auricular direita e diâmetro da veia cava inferior e artéria pulmonar com pouca diferenciação respiratória (Stevens GR et al., 2008). Doutrleau et al. (2016) comparou os valores obtidos das câmaras cardíacas direitas por cateterismo cardíaco direito e ETT, verificando que o ETT é um bom método de diagnóstico da HP, no entanto não é um método fidedigno para cálculo da resistência vascular pulmonar e pressão em cunha do capilar pulmonar. O objetivo principal deste estudo foi verificar se os doentes com HP apresentam alterações hemodinâmicas e estruturais direitas.

2. MATERIAIS E MÉTODOS

Na presente investigação científica foi realizado um estudo transversal observacional, de análise quantitativa, durante o período de setembro de 2019 a abril de 2022, com amostra recolhida através da base de dados do serviço de cardiologia de uma Unidade local de saúde da região centro de Portugal continental.

A amostra deste estudo foi recolhida num laboratório com ambiente ameno, arejado e sem fontes de luz direta. Todos os participantes foram avaliados relativamente ao seu peso, altura e idade. Foi utilizado o equipamento Toshiba®, modelo Xario XG e sonda de frequências 2,4-4,5MHz. Os protocolos utilizados foram baseados nas *guidelines* da *American Society of Echocardiography* (ASE) e da *European Association of Cardiovascular Imaging* (EACVI) (Rudski LG et al., 2010; Lang RM et al., 2015). Baseando-nos nestas *guidelines*, a fração de ejeção do ventrículo esquerdo (FEVE) foi obtida através do bidimensional, janela apical de quatro câmaras, e realizado o método de *Simpson* (Rudski LG et al., 2010; Lang RM et al., 2015). O diâmetro do ventrículo esquerdo (DVE) foi obtido

1. INTRODUCTION

Pulmonary Hypertension (PH) is defined by an increase in the mean pressure of the pulmonary artery above 25mmHg at rest and an increase of 30mmHg with exertion (Ecocardiografia Transtorácica. 194 p. Lidel. Lisboa; 2009.). In more advanced stages of the pathology, structural changes may occur in the cardiac chambers due to hemodynamic changes. (Foshat M et al., 2017; Omura J et al., 2019)

PH can occur due to several causes and happens more frequently associated with cardiac pathologies involving the left cardiac chambers or due to respiratory pathologies (such as chronic obstructive pulmonary disease) (Foshat M et al., 2017; Omura J et al., 2019). The diagnosis of this pathology is made based on clinical signs with the complement of complementary diagnostic and therapeutic tests (right cardiac catheterization, transthoracic echocardiogram (TTE), electrocardiography, clinical analysis, respiratory function tests and a ventilation/perfusion test in case of PH due to thromboembolism) (Stevens GR et al., 2008; Ecocardiografia Transtorácica. 194 p. Lidel. Lisboa; 2009.).

Right cardiac catheterization is considered a *gold standard method* for the diagnosis of PH, however, TTE is considered as more reliable, noninvasive and relatively faster method of diagnosis of this pathology (Stevens GR et al., 2008). Some of the changes documented in the TTE include increased ventricular chambers, right systolic dysfunction, flattening of the interventricular septum, asingle of the right ear chamber and diameter of the inferior vena cava and pulmonary artery with little respiratory differentiation (Stevens GR et al., 2008). Doutrleau et al. (2016) compared the values obtained from the right cardiac chambers by right cardiac catheterization and TTE, verifying that the TTE is a good method of diagnosis of PH, however it is not a reliable method for calculating pulmonary vascular resistance and wedge pressure of the pulmonary capillary. The main objective of this study was to see whether patients with PH have right hemodynamic and structural changes.

2. MATERIALS AND METHODS

In the present scientific research, a cross-sectional observational study was carried out, with quantitative analysis, from September 2019 to April 2022, with a sample collected through the cardiology service database of a local health unit in the central, continental region of Portugal.

The sample of this study was collected in a laboratory with a light environment, airy and without direct light sources. All participants were evaluated for their weight, height and age. Toshiba equipment, Xario® XG model and 2.4-4.5MHz frequency probe were used. The protocols used were based on the *guidelines* of the *American Society of Echocardiography* (ASE) and the *European Association of Cardiovascular Imaging* (EACVI) (Rudski LG et al., 2010; Lang RM et al., 2015). Based on these *guidelines*, the left ventricle ejection fraction (LVEF) was obtained through the two-dimensional, four-chamber apical window, and the *Simpson* method was performed (Rudski LG et al., 2010; Lang RM et al., 2015). The left ventricle diameter (LVD) was obtained through the two-dimensional plane, modo M in the end of diastole (Rudski LG et al., 2010; Lang RM et al.,

através do plano bidimensional, modo M em telediástole (Rudski LG et al., 2010; Lang RM et al., 2015). Por sua vez o diâmetro basal do ventrículo direito (DBVD) foi obtido em telediástole, no bidimensional (câmara de saída do ventrículo direito) (Rudski LG et al., 2010; Lang RM et al., 2015). A área da aurícula direita (AAD) foi calculada com auxílio do bidimensional, janela quatro câmaras, sendo realizado contorno da cavidade (Rudski LG et al., 2010; Lang RM et al., 2015). O volume da aurícula esquerda (VAE) foi obtido através do bidimensional, janela duas câmaras na fase telediastólica (Rudski LG et al., 2010; Lang RM et al., 2015). A determinação do valor de excursão sistólica do plano anular tricúspide (TAPSE) foi realizado colocando o cursor na direção do anel tricúspide lateral (Rudski LG et al., 2010; Lang RM et al., 2015). A pressão sistólica da artéria pulmonar (PSAP) foi avaliada colocando o cursor na vertical com o jato regurgitante tricúspide e com registo por Doppler contínuo, obtendo-se o gradiente máximo entre as cavidades direitas, sendo adicionado a este o valor da pressão estimada na aurícula direita (AD). O diâmetro da artéria pulmonar (DAP) foi obtido com recurso ao bidimensional, janela subcostal. Importa referir que todos os parâmetros obtidos estavam indexados à superfície corporal do participante (Rudski LG et al., 2010; Lang RM et al., 2015).

A presença ou não de HP foi classificada segundo os critérios de evidência de uma velocidade do jato regurgitante tricúspide (VJRT) menor ou igual que 2,8ms ou sem possibilidade de medição acompanhado de outros sinais ecocardiográficos de HP ou com VJRT de 2,9-3,4ms sem a presença de outros sinais ecocardiográficos de HP (suspeita de grau moderado). É suspeita de grau elevado de presença de HP com VJRT de 2,9 – 3,4ms com presença de outros sinais ecocardiográficos sugestivos de HP ou VJRT maior do que 3,4ms (Sociedade Portuguesa de Cardiologia, 2015).

A população alvo deste estudo foram pacientes com HP e pacientes sem HP. Utilizou-se como tipo de amostragem, “amostragem por conveniência” e como técnica de amostragem uma “não probabilística”. Foram incluídos neste estudo doentes com HP e sem HP submetidos a ETT, tendo sido excluídos pacientes com HP submetidos a ETT que apresentavam hipertensão arterial descontrolada, diabetes mellitus e/ou alterações congénitas cardíacas associadas.

De forma a evitar o viés de seleção dos pacientes incluídos foi utilizada uma série de doentes sucessivos submetidos a ETT com imagem ecocardiográfica com qualidade suficiente para visualizar e medir a artéria pulmonar.

Foram recolhidas variáveis qualitativas nominais, sendo estas género e presença de HP. Recolheu-se também variáveis quantitativas entre as quais idade, peso, altura, VJRT, PSAP, TAPSE, VVE, VBVD, DAP, AAD, VAE e FEVE.

Foi utilizado o *software* IBM SPSS *Statistics* 20 para tratamento e processamento dos dados. As variáveis quantitativas foram descritas utilizando o valor absoluto, a média, mediana e desvio padrão. As variáveis qualitativas nominais descreveram-se com recurso à percentagem e valor absoluto. Foi realizado o teste *Kolmogorov-Smirnov* (amostra acima de 50 indivíduos) de forma a perceber a normalidade da amostra, revelando-se anormal e perante este achado foram realizados testes não paramétricos (Qui-quadrado) de forma a analisar a significância estatística e correlacionar as variáveis entre si nomeadamente a HP com o

2015). In turn, the basal diameter of the right ventricle (BDRD) was obtained in the end of diastole, in the two-dimensional (right ventricle outlet chamber) (Rudski LG et al., 2010; Lang RM et al., 2015). The right atrium area (RAA) was calculated with the aid of the two-dimensional, four-chamber window, and cavity contouring was performed (Rudski LG et al., 2010; Lang RM et al., 2015). The left atrium volume (LAV) was obtained through the two-dimensional, two-chamber window in the end of diastolic phase (Rudski LG et al., 2010; Lang RM et al., 2015). The determination of the systolic excursion value of the tricuspid annular plane (TAPSE) was performed by placing the cursor in the direction of the lateral tricuspid ring (Rudski LG et al., 2010; Lang RM et al., 2015). The pulmonary artery systolic pressure (PSAP) was evaluated by placing the cursor vertically with the tricuspid regurgitant jet and with continuous Doppler recording, getting the maximum gradient between the right cavities, being added to this the estimated pressure value in the right atrium (RA). The pulmonary artery diameter (PAD) was obtained using the two-dimensional, subcostal window. It should be noted that all the parameters obtained were indexed to the participant's body surface (Rudski LG et al., 2010; Lang RM et al., 2015).

The presence or not of PH was classified according to the criteria of evidence of a tricuspid regurgitant jet velocity (TRJV), less than or equal to 2.8ms or without the possibility of measurement accompanied by other echocardiographic signs of PH or with TRJV of 2.9-3.4ms without the presence of other echocardiographic signs of PH (suspected moderate degree). It is suspected a high degree of presence of PH with TRJV of 2.9–3.4ms with the presence of other echocardiographic signs suggestive of PH or TRJV greater than 3.4ms (Portuguese Society of Cardiology, 2015).

The target population of this study were patients with PH and patients without PH. A "non-probabilistic sampling" was used as a type of sampling, "convenience sampling" and a non-probabilistic sampling technique. Patients with PH and non-PH undergoing TTE were included in this study, and patients with PH underwent TTE who had uncontrolled arterial hypertension, diabetes mellitus and/or associated congenital heart alterations were excluded.

In order to avoid the selection bias of the patients included, a series of successive patients submitted to TTE with echocardiographic imaging with echocardiographic image with sufficient quality to visualize and measure the pulmonary artery were used.

Nominal qualitative variables were collected, namely gender and presence of PH. Quantitative variables were also collected, including age, weight, height, TRJV, PSAP, TAPSE, LAV, BDRV, PAD, right atrium area (RAA), LAV, LVD and LVEF.

IBM SPSS *Statistics* 20 software was used to process and data analysis. The quantitative variables were described using the absolute value, mean, median and standard deviation. The nominal qualitative variables were described using the percentage and absolute value. The *Kolmogorov-Smirnov* test (sample above 50 individuals) was performed in order to perceive the normality of the sample, showing abnormality and facing this result, nonparametric tests (Chi-square) were performed to analyze the statistical significance and correlate

tamanho das câmaras cardíacas e DAP e PSAP com as restantes variáveis. Os valores de *p-value* foram considerados significativos abaixo de 0,05, sendo os valores acima deste sem significado estatístico.

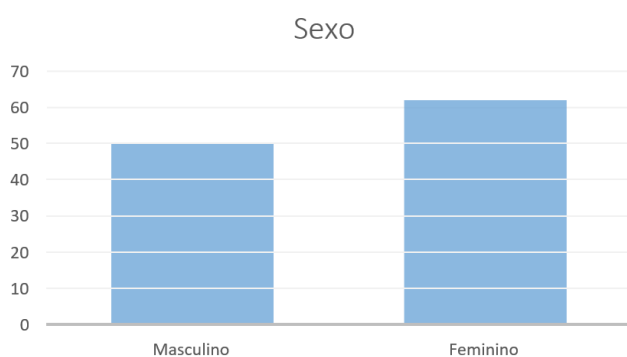
Neste sentido, a recolha de dados apenas foi iniciada após aprovação da comissão de ética da Unidade local de saúde correspondente e conhecimento por parte da comissão de ética do Instituto Politécnico de Castelo Branco. Foi garantida a confidencialidade dos indivíduos participantes, não sendo registado nem divulgado qualquer dado que possa de alguma forma identificar.

3. RESULTADOS

Amostra recolhida neste estudo foi constituída por 113 indivíduos com idades compreendidas entre os 53 anos (idade mínima) e os 90 anos (idade máxima), com idade média de 74,65, mediana de 75 e desvio padrão de 8,447.

Nesta amostra 51 indivíduos são do sexo masculino (correspondendo a 45,1% da amostra total) e 62 indivíduos do sexo feminino (54,9%). Considerando-se, nesta amostra, uma prevalência do sexo feminino. (Figura 1)

Em relação à altura dos participantes verificou-se uma média de 162,46cm, sendo a altura mínima 150cm e a altura máxima 180cm (mediana 162cm e desvio padrão 6,906).



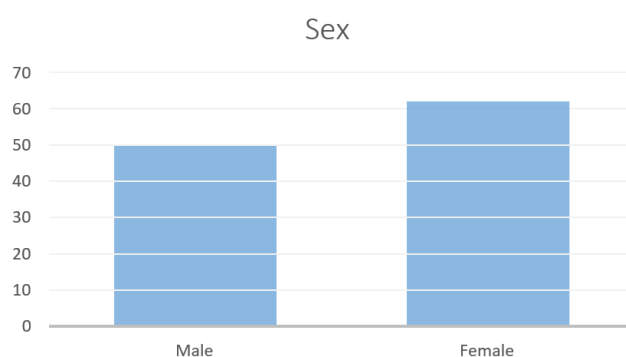
the variables among themselves, namely PH with the size of cardiac chambers and PDA and PSAP with the other variables. The *p-value* was considered significant below 0.05, and the values above this had no statistical significance.

Thus, data collection was only initiated after approval by the ethics committee of the corresponding local health unit and knowledge by the ethics committee of the Polytechnic Institute of Castelo Branco. The confidentiality of the participating individuals has been guaranteed and no data has been recorded or disclosed so that their privacy can be respected.

3. RESULTS

A sample collected in this study consisted of 113 individuals aged between 53 years (minimum age) and 90 years (maximum age), with a mean age of 74.65, median of 75 and standard deviation of 8.447.

In this sample, 51 individuals were male (corresponding to 45.1% of the total sample) and 62 females (54.9%). A prevalence of female sex was found. (Figure 1) Regarding the height of the participants, an average of 162.46cm was verified, with the minimum height 150cm and the maximum height 180cm (median 162cm and standard deviation 6.906). The average weight of the participants was 71.23kg, with a minimum weight of 51kg and the maximum weight of 116kg (median 70kg and standard deviation 11.057).



Figura/Figure 1: Número de indivíduos do sexo masculino e feminino na amostra/Number of males and females in the sample.

O peso médio dos participantes foi de 71,23kg, sendo o peso mínimo de 51kg e o peso máximo de 116kg (mediana 70kg e desvio padrão 11,057). Da amostra total recolhida verificou-se que 35 indivíduos apresentavam HP (31,0%) e 68 indivíduos não apresentavam HP (69,0%). De acordo com a tabela 1 observam-se os resultados das variáveis DBVD, AAD, DAP, DVE, TAPSE, PSAP, VJRT e FEVE na amostra total através dos valores máximo, mínimo, média, moda e desvio padrão.

As variáveis “diâmetro da veia cava inferior” e “colapso inspiratório da veia cava inferior” encontravam-se normais em 85 (75,2%) e 100 (88,5%) participantes respetivamente. Nestas variáveis apenas 28 (24,8%) e 13 (11,5%) participantes apresentavam alteração.

Ao correlacionar a HP com o VAE, o DBVD, o DAP e AAD, através do teste Qui-quadrado, observou-se um resultado significativamente estatístico ($p < 0,05$), verificando-se que no grupo com HP existia um aumento crescente das câmaras

From the total sample collected, it was found that 35 individuals had PH (31.0%) and 68 individuals did not have PH (69.0%). According to table 1, the results of the variables BDRV, RAA, PAD, LVD, TAPSE, PSAP, TRJV and LVEF are observed in the total sample using the maximum, minimum, mean, mode and standard deviation values.

The variables "inferior vena cava diameter" and "inspiratory collapse of the inferior vena cava" were normal in 85 (75.2%) and 100 (88.5%) participants, respectively. In these variables, only 28 (24.8%) and 13 (11.5%) participants presented alterations.

When correlating PH with LAV, BDRV, PAD and RAA, through the chi-square test, a significantly statistical result ($p < 0.05$) was observed, verifying that in the group with PH there was an increasing increase in cardiac chambers and pulmonary artery (PA), however, this was not verified with LVD, and there was no direct correlation of the cardiac chamber increase with the presence of PH (Table 2).

cardíacas e artéria pulmonar (AP), no entanto, tal facto não se verificou com o DVE, não havendo uma correlação direta do aumento da câmara cardíaca com a presença de HP (Tabela 2).

A correlação da PSAP com as variáveis TAPSE, VJRT, VAE, DVE, AAD, DBVD e DAP

verificou um resultado significativamente estatístico ($p < 0,005$), sendo o valor obtido nas câmaras cardíacas e AP maior quanto maior é a PSAP. No entanto o achado no DVE não apresenta significado estatístico ($p > 0,05$), não se verificando uma correlação direta do aumento desta cavidade em função do aumento da PSAP. Verificou-se também uma relação estatisticamente significativa da correlação da PSAP com a TAPSE, observando-se uma diminuição do valor de TAPSE em função do aumento da PSAP, comparativamente com valores mais baixos de PSAP. A VJRT também demonstrou ser estatisticamente significativo ($p < 0,005$) correlacionado com a PSAP, no entanto não aumentou muito em função do aumento da PSAP, verificando-se maior acentuação no parâmetro 2,9-3,4m/s nesta correlação (Tabela 3).

The correlation of PSAP with the variables TAPSE, TRJV, LAV, LVD, RAA, BDRV and PAD verified a significantly statistical result ($p < 0.005$), with the value obtained in cardiac chambers and PA higher the higher the PSAP. However, the finding in the LVD does not present statistical significance ($p > 0.05$), and there was no direct correlation of the increase in this cavity due to the increase in PSAP. There was also a statistically significant relationship between the correlation of PSAP and TAPSE, with a decrease in the VALUE of TAPSE due to the increase in PSAP, compared with lower PSAP values. The TRJV was also shown to be statistically significant ($p < 0.005$) correlated with the PSAP, however it did not increase much due to the increase in PSAP, with greater increase in the parameter 2.9-3.4m/s in this correlation (Table 3).

Tabela/Table 1: Características das variáveis recolhidas/Characteristics of the collected variables.

Variável/Variable	Mínimo/Minimal	Máximo/Maximum	Média/Average	Mediana/Median	Desvio padrão/Standard deviation
DBVD (mm)	24	65	36,27	36	6,261
AAD (cm ²)	9	58	18,51	16	7,103
Diâmetro da AP (cm ²)	2,3	3,0	2,483	2,500	0,1195
VAE (ml/m ²)	23	131	44,90	40,00	16,347
DVE (mm)	46	65	54,61	54,00	3,759
TAPSE (mm)	11	31	22,95	24,00	4,177
PSAP (mmHg)	16	70	34,39	31,00	12,091
VJRT (m/s)	1,8	3,9	2,662	2,600	0,4320
FEVE (%)	54	75	62,12	61,00	4,985

Legenda/Legend: mm – Milímetro; cm² - Centímetros quadrados; ml/m² - Mililitro por metro quadrado; mmHg – Milímetros de mercúrio; m/s – metros por segundo; % - percentagem/mm - Milímetro; cm² - Square centimeters; ml/m² - Milliliter per square meter; mmHg - Millimeters of mercury; m/s - meters per second; % - percentage.

Tabela/Table 2: Correlação HP com VAE, DVE, AAD, DBVD e DAP/HP correlation with LAV, LVD, RAA, BDRV and PAD.

	HP (n)	Sem/No HP (n)	p-value
VAE/LAV 16-34ml/m ²	1	21	p<0,001
35-41ml/m ²	10	37	
42-48ml/m ²	4	6	
>48ml/m ²	20	14	
DVE/LVD 37.8-52.2mm	0	1	p>0,05
42-58,4mm	14	19	
>58,4mm	21	58	
AAAD/RAA<=10mm	0	1	p<0,001
11-16mm	2	57	
>16mm	33	20	
DBVD/BDRV<=24mm	0	2	p<0,001
25-41mm	20	74	
>41mm	15	2	
DAP/PAD 2,0-2,5cm ²	21	69	p<0,001
>2,5cm ²	15	9	

Legenda/Legend: VAE – Volume da aurícula esquerda; DVE – Diâmetro do ventrículo esquerdo; AAD – Área da aurícula direita; DBVD – Diâmetro do ventrículo direito basal; DAP – Diâmetro da artéria pulmonar; ml/m² – mililitro por metro quadrado; mm – milímetro; cm² – centímetro quadrado/LAV - Left atrium volume; LVD - Left ventricle diameter; RAA - right atrium area; BDRV - Basal right ventricle diameter; PAD - Pulmonary artery diameter; ml/m² - milliliter per square meter; mm - mm; cm² - square centimeter.

Tabela/Table 3: Correlação PSAP com VAE, DVE, AAD, DBVD, DAP, TAPSE e VJRT/PSAP correlation with LAV, LVD, RAA, BDRV, PAD, TAPSE and TRJV.

PSAP	<=25mmHg	26-35mmHg	36-45mmHg	46-55mmHg	>=56mmHg	p-value
VAE/LAV 16-34ml/m²	15	6	1	0	0	p<0,001
35-41ml/m²	11	21	11	2	2	
42-48ml/m²	1	5	0	1	3	
>48ml/m²	2	12	12	2	6	
DVE/TWO 37.8-52.2mm	0	1	0	0	0	p>0,005
42-58,4mm	5	13	10	1	4	
>58,4mm	24	30	14	4	7	
AAD/RAA <=10mm	0	1	0	0	0	p<0,001
11-16mm	26	27	6	0	0	
>16mm	3	16	18	5	11	
DBVD/BDRV <=24mm	0	2	0	0	0	p<0,001
25-41mm	29	41	17	2	5	
>41mm	0	1	7	3	6	
DAP/PAD 2,0-2,5cm²	25	42	18	2	3	p<0,001
>2,5cm²	4	2	6	3	8	
TAPSE <17mm	0	0	2	1	4	p<0,001
17mm	1	1	3	0	1	
>17mm	28	43	19	4	6	
VJRT/TRJV <=2.8m/s	29	41	4	0	0	p<0,001
2,9-3,4m/s	0	3	20	5	6	
>3,4m/s	0	0	0	0	5	

Legenda/Legend: Volume da aurícula esquerda; DVE – Diâmetro do ventrículo esquerdo; AAD – Área da aurícula direita; DBVD – Diâmetro do ventrículo direito basal; DAP – Diâmetro da artéria pulmonar; TAPSE - Excursão sistólica do plano anular tricúspide; VJRT – Velocidade do Jato Regurgitante Tricúspide; ml/m² – mililitro por metro quadrado; mm – milímetro; cm² – centímetro quadrado; m/s – metro por segundo/LAV - Left atrium volume; LVD - Left ventricle diameter; RAA - Right atrium area; BDRV - Basal right ventricle diameter; PAD - Pulmonary artery diameter; TAPSE - Systolic excursion of the tricuspid annular plane; TRJV - Tricuspid regurgitant Jet velocity; ml/m² - millilitre per square meter; mm - mm; cm² - square centimeter; m/s - meter per second.

4. DISCUSSÃO

O diagnóstico precoce da HP demonstra ser fundamental para a sobrevivência e maior qualidade de vida do indivíduo portador desta patologia. Apesar de não ser tão amplamente estudado como o VE, o VD é muito importante quando se fala de HP (Cassady SJ et al., 2019). Estima-se que a maior causa de morbidade e mortalidade no contexto da HP seja a insuficiência cardíaca direita (Sanz J et al, 2019).

O cateterismo cardíaco é o exame de referência para a avaliação hemodinâmica das pressões pulmonares. No entanto o ETT é um exame indolor, não invasivo e relativamente rápido que também permite esta avaliação hemodinâmica (Cordina RL et al., 2019). Comparativamente com o cateterismo cardíaco o ETT apresenta claras vantagens, contudo apresenta alguns entraves, sendo estes a qualidade técnica do exame ser bastante dependente da experiência do operador e também não retrata rigorosamente as pressões como no cateterismo cardíaco (Li AL et al., 2018; Correale M et al., 2019; Bossone et al., 2015).

O estudo pretendeu verificar se os doentes com HP apresentam alterações hemodinâmicas e estruturais direitas, que lhe possam ser associadas de forma concreta. Os resultados indicam que de facto existe alterações estruturais nas câmaras cardíacas e AP, no contexto da HP. Um estudo semelhante composto por uma amostra de 50 indivíduos com HP e 50 indivíduos sem HP que pretendeu avaliar a presença de disfunção ventricular direita e alterações nas câmaras cardíacas

4. DISCUSSION

The early diagnosis of PH demonstrates to be fundamental for the survival and higher quality of life of individuals with this pathology. Despite not being as widely studied as left ventricle, right ventricle is very important when talking about PH (Cassady SJ et al., 2019). It is estimated that the greatest cause of morbidity and mortality in the context of PH is right heart failure (Sanz J et al, 2019).

Cardiac catheterization is the reference test for hemodynamic evaluation of pulmonary pressures. However, the TTE is a painless, noninvasive and relatively fast test that also allows this hemodynamic evaluation (Cordina RL et al., 2019). Compared to cardiac catheterization, the TTE has clear advantages, however, it presents some obstacles, which depend on the technical quality of the tests and on the operator's experience. It also does not strictly portray the pressures as in cardiac catheterization (Li AL et al., 2018; Correale M et al., 2019; Bossone et al., 2015).

The study aimed to verify whether patients with PH present right hemodynamic and structural alterations, which can be specifically associated with them. The results indicate that in fact there are structural changes in the cardiac chambers and PA, in the context of PH. A similar study composed of a sample of 50 individuals with PH and 50 individuals without PH who intended to evaluate the presence of right ventricular dysfunction and alterations in the right cardiac chambers concluded that there is consistently dilation in the cardiac chambers, except

direitas, concluiu que se verifica consistentemente dilatação nas câmaras cardíacas, à exceção do VE, no grupo com HP (Lopes et al., 2020). O que está documentado na bibliografia é então um aumento crescente das cavidades cardíacas com a pós-carga devido a um aumento das resistências vasculares pulmonares na presença de HP (Conde RE et al., 2021; Castillo et al., 2016).

O segundo ponto dos resultados revelou que quanto maior a PSAP maior a dimensão das câmaras cardíacas direitas e AP, sendo o achado no DVE sem significado estatístico ($p > 0,05$). Verificou-se também uma diminuição do valor de TAPSE em função do aumento da PSAP, comparativamente com valores mais baixos de PSAP. A VJRT não aumentou muito em função do aumento da PSAP, verificando-se maior acentuação no parâmetro 2,9-3,4m/s nesta correlação. Estes achados podem ser indicativos de que, sendo o valor da PSAP um preditor de gravidade da HP, quanto maior a gravidade da HP (maior valor de PSAP) maior serão os valores das câmaras cardíacas e AP. Estudos anteriores caracterizaram a PSAP como um preditor de prognóstico nesta patologia, sendo um valor mais elevado de PSAP, diminuído de TAPSE e relação PSAP/TAPSE revelam uma mortalidade mais elevada (Carolyn et al., 2009; Santiago-Vacas et al., 2020). Neste sentido, um aumento crescente das pressões pulmonares leva a um *remodeling* das câmaras cardíacas e AP levando a dilatação das mesmas e conseqüentemente a uma diminuição da TAPSE (Ghio et al., 2020).

A literatura atual refere também o papel que o VD apresenta no contexto da HP. Um aumento crescente e crônico das pressões pulmonares obrigam o VD a sofrer *remodeling* constante com mecanismos compensatórios (mudanças morfo-funcionais que se traduzem num aumento crescente do VD e aumento da atividade metabólica) deste aumento das pressões. Estes mecanismos compensatórios serão utilizados pelo VD até que o aumento das pressões seja de tal forma significativo que estes mecanismos comecem a falhar o que leva a uma condição de grande gravidade, culminando em insuficiência cardíaca direita. Uma vez neste ponto ganha espaço a disfunção no VD quase irreversíveis, o que mais uma vez comprova a necessidade de um diagnóstico e tratamento precoce da HP para um melhor prognóstico e *outcome* (Guimaron et al., 2018; Muraru et al., 2021). Apesar do grande valor prognóstico que o VD apresenta nesta patologia, a AD também demonstra ser um grande preditor de mortalidade e morbidade de pacientes com HP. Um estudo realizado por Alenezi et al., que teve por objetivo verificar a importância prognóstica da disfunção da AD independentemente do seu tamanho, observou que a disfunção da AD é um parâmetro independente na capacidade de prever a taxa de mortalidade, bem como de hospitalizações por HP. Isto demonstra que para além do VD a AD também deve ser considerada de extrema importância nos pacientes com HP (Fawaz et al., 2018).

5. CONCLUSÃO

O ETT representa um método não invasivo, relativamente rápido e de alta fiabilidade para o diagnóstico da HP. O nosso estudo verificou que existem alterações estruturais e hemodinâmicas nas câmaras cardíacas direitas e AP na presença de HP. O valor da PSAP demonstrou ser um importante parâmetro a ter em conta, seja no diagnóstico, ou no acompanhamento terapêutico nestes pacientes, sendo este

for the left ventricle, in the group with PH (Lopes et al., 2020). What is documented in the bibliography is then an increasing increase in cardiac cavities with postload due to an increase in pulmonary vascular resistance in the presence of PH (Conde RE et al., 2021; Castillo et al., 2016). The second point of the results revealed that the greater the PSAP, the greater the size of the right cardiac chambers and PA, and the finding in the LVD without statistical significance ($p > 0.05$). There was also a decrease in the value of TAPSE due to the increase in PSAP, compared with lower PSAP values. The TRJV did not increase much due to the increase in PSAP, with greater accentuation in the parameter 2.9-3.4m/s in this correlation. These findings may be indicative that, since the PSAP value is a predictor of PH severity, the higher the severity of PH (higher PSAP value) the higher the values of cardiac chambers and PA. Previous studies have characterized PSAP as a predictor of prognosis in this pathology, being a higher value of PSAP, decreased TAPSE and PSAP/TAPSE ratio reveal a higher mortality (Carolyn et al., 2009; Santiago-Vacas et al., 2020). In this sense, a growing increase in pulmonary pressures leads to a *remodeling* of the cardiac chambers and PA leading to their dilation and consequently a decrease in TAPSE (Ghio et al., 2020).

The current literature also refers to the role that the VD plays in the context of PH. An increasing and chronic increase in pulmonary pressures forces the VD to undergo constant remodeling with compensatory mechanisms (morpho-functional changes that translate an increasing in dimensions of right ventricle and increased metabolic activity) of this increase in pressures. These compensatory mechanisms will be used by the right ventricle until the increase in pressures is so significant that these mechanisms begin to fail which leads to a condition of great severity, culminating in right heart failure. Once at this point, the dysfunction in the vd is almost irreversible, which once again proves the need for early diagnosis and treatment of PH for a better prognosis *and outcome* (Guimaron et al., 2018; Muraru et al., 2021). Despite the great predictability that the right ventricle presents in this pathology, right atrium also proves to be a great predictor of mortality and morbidity of patients with PH. A study conducted by Alenezi et al., which aimed to verify the prognostic importance of right atrium dysfunction regardless of its size, observed that right atrium dysfunction is an independent parameter in the ability to predict mortality rate, as well as hospitalizations for PH. This demonstrates that in addition to right ventricle, right atrium should also be considered extremely important in patients with PH (Fawaz et al., 2018).

5. CONCLUSION

TTE is a non-invasive, relatively fast and high-reliability method for the diagnosis of PH. Our study found that there are structural and hemodynamic changes in the right cardiac chambers and PA in the presence of PH. The PSAP value proved to be an important parameter to be taken into account, either in the diagnosis or in therapeutic follow-up in these patients, which is an important factor responsible for dilation of cardiac chambers, decrease in TAPSE and consequently with impact on quality of life.

This study presented as a limitation the lack of information regarding the duration of the disease in question. Another

um importante fator responsável pela dilatação das câmaras cardíacas, diminuição da TAPSE e consequentemente com impacto na qualidade de vida.

Este estudo apresentou como limitação a ausência de informação relativa à duração da doença em questão. Outra limitação prendeu-se com os escassos estudos existentes que retratem a avaliação da AP com recurso ao ETT, privilegiando a maior parte deles outros meios de imagem, como TAC e RM. No futuro, outros estudos devem ser realizados no sentido de ultrapassar as limitações apontadas, contribuindo para o incremento de conhecimento nesta área.

CONFLITO DE INTERESSES

Não se declaram conflitos de interesse por parte dos autores.

CONTRIBUIÇÕES AUTORAIS

Conceptualização: Serra, C; Alcaface, C; Rodrigues, F; Coelho, P; Metodologia: Serra, C; Alcaface, C; Coelho, P; Validação: Alcaface, C; Coelho, P; Rodrigues, F; Análise formal: Serra, C; Alcaface, C; Investigação: Serra, C; Alcaface, C; Curadoria de dados: Serra, C; Alcaface, C; Coelho, P; Redação – preparação do draft original: Serra, C; Redação – revisão e edição: Alcaface, C; Coelho, P; Rodrigues, F; Coordenação do projeto: Serra, C; Alcaface, C; Coelho, P.

REFERÊNCIAS BIBLIOGRÁFICAS/REFERENCES

- Lopes A, Alcaface C, Mota M. Avaliação da função ventricular direita na hipertensão pulmonar. *Higeia*. 3:69-79, 2020.
- Bossone E, Ferrara F, Grünig E. Echocardiography in pulmonary hypertension. *Curr Opin Cardiol*. 30(6):574-86, 2015.
- Lam C, Roger V, Rodeheffer R, Borlaug B, Enders F, Redfield M. Pulmonary Hypertension in Heart Failure with Preserved Ejection Fraction: A Community-Based Study. *NIH Public Access*. 53:1119–26, 2009.
- Cassady SJ, Ramani G V. Right Heart Failure in Pulmonary Hypertension. *Cardiol Clin*. 38(2):243-55, 2020.
- Castillo J, Bandeira, A, Albuquerque E, Lamprea D, Silveira C. Echocardiography of Right Ventricle in Patients with Schistosomiasis- induced Pulmonary Hypertension. *Arq Bras Cardiol - Imagem Cardiovasc*. 29(3):84–91, 2016.
- Conde RE, Diez M, Dueñas R, Giacomi G, Lema L, Lescano A, Perna E, Hernández NZ, Perrone SV. Manejo Clínico De La Hipertensión Arterial Pulmonar. *Relevancia Del Ventrículo Derecho*. *Medicina (B.Aires)* 81(4):624–36, 2021.
- Cordina RL, Playford D, Lang I, Celermajer DS. State-of-the-Art Review: Echocardiography in Pulmonary Hypertension. *Heart Lung Circ*. 28(9):1351-1364, 2019.
- Correale M, Tricarico L, Padovano G, Ferraretti A, Monaco I, Musci RL, Galgano G, Di Biase M, Brunetti ND. Echocardiographic score for prediction of pulmonary hypertension at catheterization: The Daunia Heart Failure Registry. *J Cardiovasc Med*. 20(12):809–15, 2019.
- Doutreleau S, Canuet M, Enache I, Di Marco P, Lonsdorfer E, Oswald-Mammoser M, Charloux A. Right heart hemodynamics in pulmonary hypertension - An echocardiography and catheterization study. *Circ J*. 80(9):2019–25, 2016.
- Alenez F, Mandawat A, Il'Giovine Z, Shaw L, Siddiqui I, Tapson V, Arges K, Rivera D, Romano M, Velazquez E, Douglas P. Clinical Utility and Prognostic Value of Right Atrial Function in Pulmonary Hypertension. *HHS Public Access*. 11(11): e006984, 2018.
- Foshat M, Boroumand N. The evolving classification of pulmonary hypertension. *Arch Pathol Lab Med*. 141(5):696–703, 2017.

limitation was related to the lack of studies that retract the evaluation of PA using TTE, favoring most of them other imaging exams, such as CT and MRI. In the future, other studies should be conducted in order to overcome the limitations pointed out, contributing to the increase of knowledge in this area.

CONFLICTS OF INTEREST

There are no conflicts of interest on the part of the authors.

AUTHOR CONTRIBUTIONS

Conceptualization: Serra, C; Alcaface, C; Rodrigues, F; Coelho, P; Methodology: Serra, C; Alcaface, C; Coelho, P; Validation: Alcaface, C; Coelho, P; Rodrigues, F; Formal analysis: Serra, C; Alcaface, C; Research: Serra, C; Alcaface, C; Data curation: Serra, C; Alcaface, C; Coelho, P; Writing – preparation of the original draft: Serra, C; Writing – proofreading and editing: Alcaface, C; Coelho, P; Rodrigues, F; Project coordination: Serra, C; Alcaface, C; Coelho, P.

- Ghio S, Raineri C, Scelsi L, Ašanin M, Polovina M, Seferovic P. Pulmonary hypertension and right ventricular remodeling in HFpEF and HFrEF. *Heart Fail Rev.* 25(1):85–91, 2020.
- Guimaron S, Guihaire J, Amsallem M, Haddad F, Fadel E, Mercier O. Current Knowledge and Recent Advances of Right Ventricular Molecular Biology and Metabolism from Congenital Heart Disease to Chronic Pulmonary Hypertension. *Biomed Res Int.* 1981568, 2018.
- Lang RM, Badano LP, Mor-Avi V, Afilalo J, Armstrong A, Ernande L, Flachskampf FA, Foster E, Goldstein SA, Kuznetsova T, Lancellotti P, Muraru D, Picard MH, Rietzschel ER, Rudski L, Spencer KT, Tsang W, Voigt JU. Recommendations for cardiac chamber quantification by echocardiography in adults: an update from the American Society of Echocardiography and the European Association of Cardiovascular Imaging. *J Am Soc Echocardiogr.* 28:1–39, 2015.
- Li AL, Zhai ZG, Zhai YN, Xie WM, Wan J, Tao XC. The value of speckle-tracking echocardiography in identifying right heart dysfunction in patients with chronic thromboembolic pulmonary hypertension. *Int J Cardiovasc Imaging.* 34(12):1895–904, 2018.
- Muraru D, Badano L. Disease Staging and Outcome in Pulmonary Hypertension: Deciphering the Right Pattern. *JACC Cardiovasc Imaging.* 14(1):173–5, 2021.
- Cardim N, Almeida A, Almeida J, Azevedo J, Moura Branco L, Caetano F, Cordeiro P, Cotrim C, Fiuza M, Freitas A, Galrinho A, Lopes L, Loureiro MJ, Macedo L, Moura L, Pinto F, Quintal N, Ribeiros R, Ribeiro J, Silva J, Simões O, Sousa L, Vasconcelos F, Cabrita I. Coração Direito e Hipertensão Pulmonar. *In: Ecocardiografia Transtorácica.* Lidel. Lisboa; 194-195:2009.
- Rudski LG, Lai WW, Afilalo J, Hua L, Handschumacher MD, Chandrasekaran K, Solomon SD, Louie EK, Schiller NB. Guidelines for the echocardiographic assessment of the right heart in adults: a report from the American Society of Echocardiography endorsed by the European Association of Echocardiography, a registered branch of the European Society of Cardiology, and the Canadian Society of Echocardiography. *J Am Soc Echocardiogr.* 23:685–713, 2010.